—グラビア—

質量分析と免疫電顕により確定診断に至った cryofibrinogen 関連糸球体腎炎の 1 例

石川吾利美　桑原　尚美　清水　章
日本医科大学大学院医学研究科解析人体病理学

A Case of Cryofibrinogen Associated Glomerulonephritis

Arimi Ishikawa, Naomi Kuwahara and Akira Shimizu
Department of Analytic Human Pathology, Graduate School of Medicine, Nippon Medical School

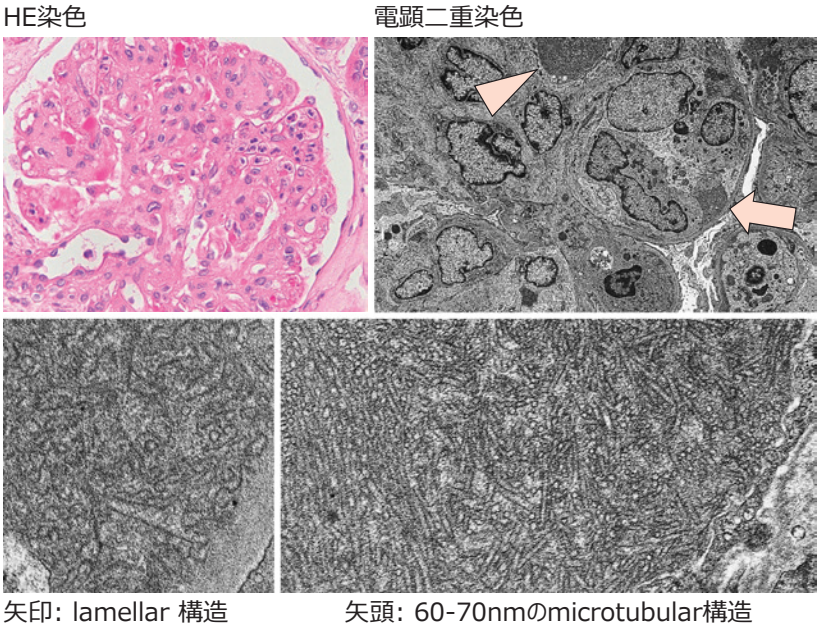

図 1

腎糸球体は，特異に分化した毛細血管網構造を呈し，血液から血球と蛋白成分を残して血漿成分を効率よく濾過し，原尿を産生している．その濾過機能に関連して，腎糸球体には種々の蛋白が蓄積し，糸球体沈着症（glomerular deposition disease）と呼ばれる疾患群が発症する[1]．アミロイドーシスや軽鎖沈着症などの異常免疫グロブリンが沈着する疾患やフィブロネクチン腎症などの非免疫グロブリン蛋白が沈着する疾患が含まれている．糸球体沈着症では電子顕微鏡（電顕）で認められる electron dense deposit（EDD）に特有な微細構造を伴うことが多い．本症例は 60 歳男性，臨床的に急速進行性糸球体腎炎と血栓性微小血管症を呈し腎生検が行われた．

腎生検の病理所見（**図 1**）は，光顕 HE 染色では管内増殖性病変や膜性増殖性病変を呈し，電顕二重染色では，係蹄内皮下領域に不規則な lamellar 構造を有する EDD（矢印）や係蹄腔内に直径 60～70 nm の microtubular 構造を有する EDD（矢頭）が確認され糸球体沈着症と診断された．

蛍光抗体法の所見から異常免疫グロブリンに関連した糸球体沈着症は否定的で，レーザーマイクロダイセクションで糸球体を単離し質量分析（LC-MS/MS）[2] により沈着蛋白を解析したところ，fibrinogen α，β，γ 鎖の存在が確認された（**図 2**，青矢頭）．凍結検体およびパラフィン包埋検体の免疫染色でも糸球体係蹄を主体に fibrinogen の陽性所見が得られた（橙矢頭）．

特異な構造を有する EDD が fibrinogen の沈着したものかを確認するために免疫電顕を行なった（**図 3**）．パラフィン包埋検体を用いた pre-embedding 法の免疫電顕では，電顕二重染色での lamellar 構造を有する EDD（矢印）や microtubular 構造を有する EDD（矢頭）と同様部位に DAB の黒色陽性所見（矢印，矢頭）が得られたが，パラフィン固定の関係で EDD 内に特異な構造は確認できなかった．電顕検体を用いた post-embedding 法の免疫電顕では特異な構造を淡く認める EDD 内に fibrinogen に対する金コロイド陽性所見（緑矢頭）を認め，cryofibrinogen 関連糸球体腎炎の確定診断に至った[3]．本症例のような原因蛋白不明の糸球体沈着症の確定診断には LC-MS/MS や[2]，免疫電顕が有効である．

連絡先：清水　章　〒113-8602　東京都文京区千駄木 1-1-5　日本医科大学大学院医学研究科解析人体病理学
E-mail：ashimizu@nms.ac.jp
Journal Website（http://www2.nms.ac.jp/jmanms/）

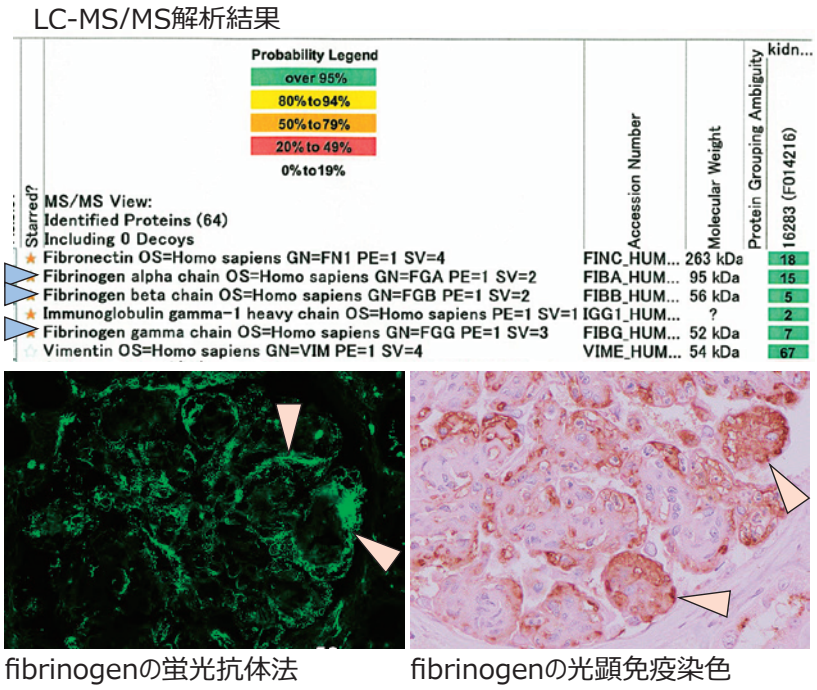

図 2

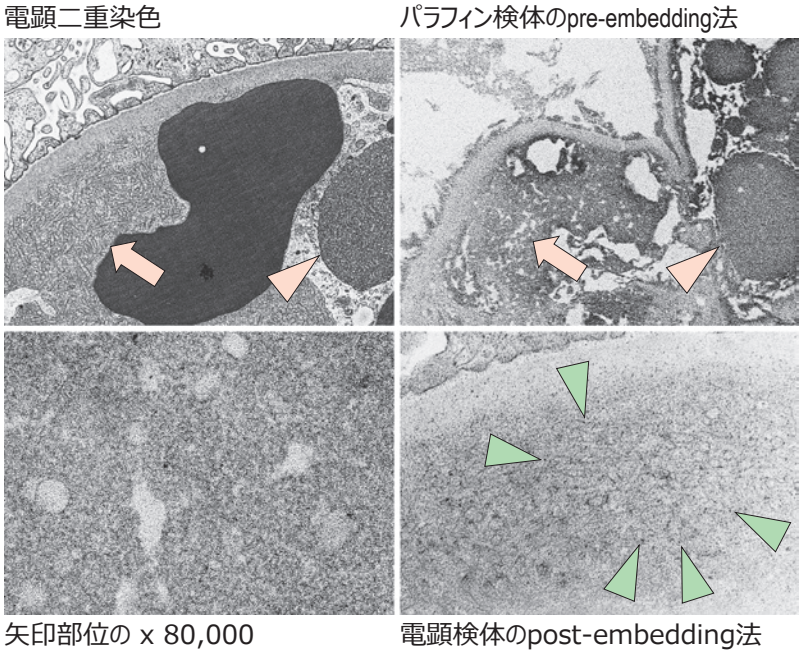

図 3

文　献

1. Kanzaki G, Okabayashi Y, Nagahama K, et al.: Monoclonal immunoglobuline depostion disease and related diseases. J Nippon Med Sch, in press
2. Aoki M, Kang D, Katayama A, et al.: Optimal conditions and the advantages of using laser microdissection and liquid chromatography tandem mass spectrometry for diagnosing renal amyloidosis. Clin Exp Nephrol 2018; 22: 871–880.
3. Sudo M, Sakamaki Y, Hosojima M, et al.: Cryofibrinogen-associated glomerulonephritis diagnosed by mass spectrometry and immunoelectron microscopy. Human Pathol: Case Reports 2019; 15: 83–87.