—グラビア—

腰椎椎体に高度の骨欠損を生じ手術を要した後腹膜神経鞘腫の1例

北川　泰之[1]　吉岡　正人[2]　吉田　啓紀[3]　金　竜[4]　眞島　任史[3]

[1] 日本医科大学多摩永山病院整形外科
[2] 日本医科大学武蔵小杉病院消化器外科
[3] 日本医科大学整形外科
[4] シンフォニー病院整形外科

A Case of Retroperitoneal Schwannoma Causing Severe Bone Erosion in the Lumbar Vertebral Body

Yasuyuki Kitagawa[1], Masato Yoshioka[2], Hiroki Yoshida[3], Yong Kim[4] and Tokifumi Majima[3]

[1]Department of Orthopedic Surgery, Nippon Medical School Tama Nagayama Hospital
[2]Department of Digestive Surgery, Nippon Medical School Musashi Kosugi Hospital
[3]Department of Orthopedic Surgery, Nippon Medical School
[4]Department of Orthopedic Surgery, Symphony Clinic

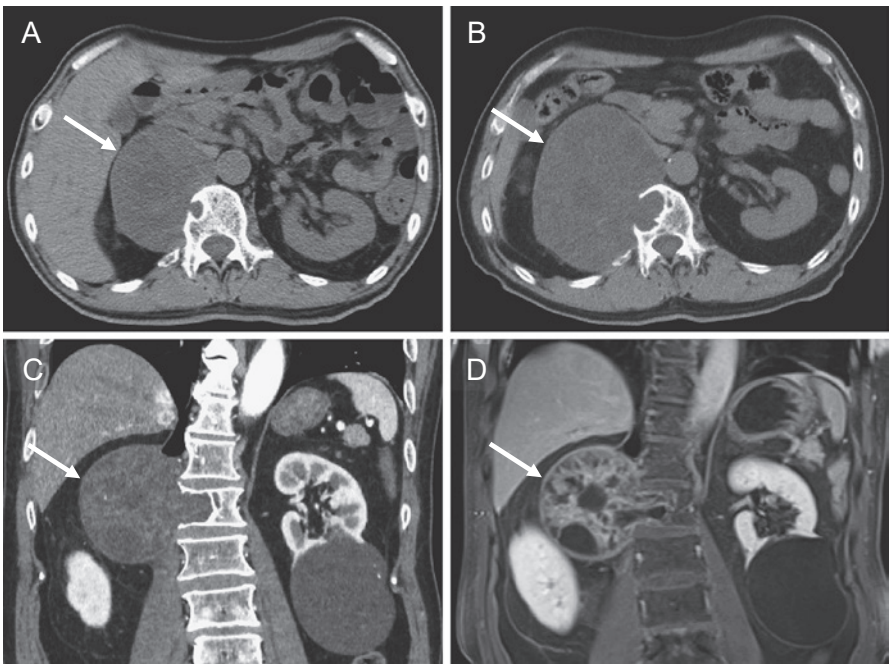

図1

症例は71歳男性，当院血液内科にてマントル細胞リンパ腫に対する精査中，CT検査で長径82 mm大の右後腹膜腫瘤（**図1**）が認められたため当科を受診した．CT上，腫瘍は第1腰椎に接し一部は椎体内に侵入していた．MRI検査で腫瘤はT1強調像で低信号，T2強調像で不均一に高信号を示し，内部に造影効果のない嚢腫様部分を多数認めた．画像所見から右第12胸神経に発生した非ダンベル型神経鞘腫が疑われ経過観察を行った．増大傾向が強かったため初診時から4年でCTガイド下針生検を施行，神経鞘腫であることを確認した．初診時から7年で第1腰椎椎体の骨欠損が正中を越え（**図1**），椎体骨折のリスクが高まったため，腫瘍切除と椎体骨欠損部への骨移植を施行した（**図2**）．腫瘍は第1腰椎椎体内に深く進展し，また，下大静脈，腎動静脈，右腎臓を圧排していた．組織学的に神経鞘腫であることを再確認した．移植骨は術後7カ月には癒合した．最終評価の術後3年の時点で再発を認めず椎体骨のリモデリングがみられた（**図3**）．

神経鞘腫は末梢または中枢神経の神経鞘に発生する良性

連絡先：北川泰之　〒206-8512　東京都多摩市永山1-7-1　日本医科大学多摩永山病院整形外科
E-mail: kitayasu@nms.ac.jp
Journal Website（https://www.nms.ac.jp/sh/jmanms/）

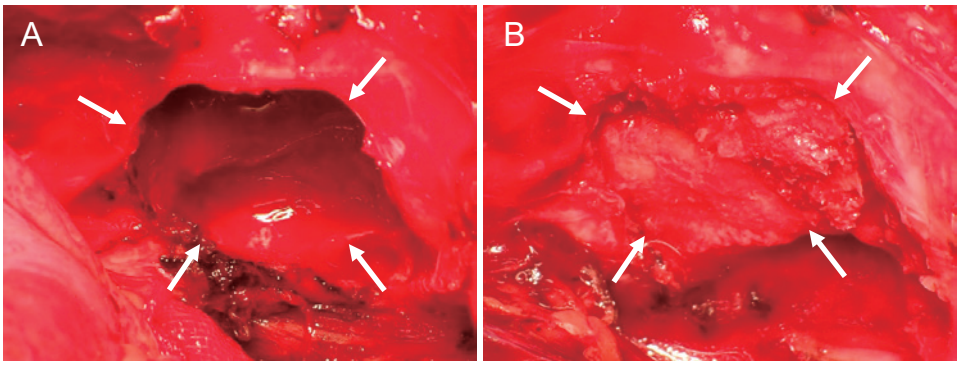

図 2

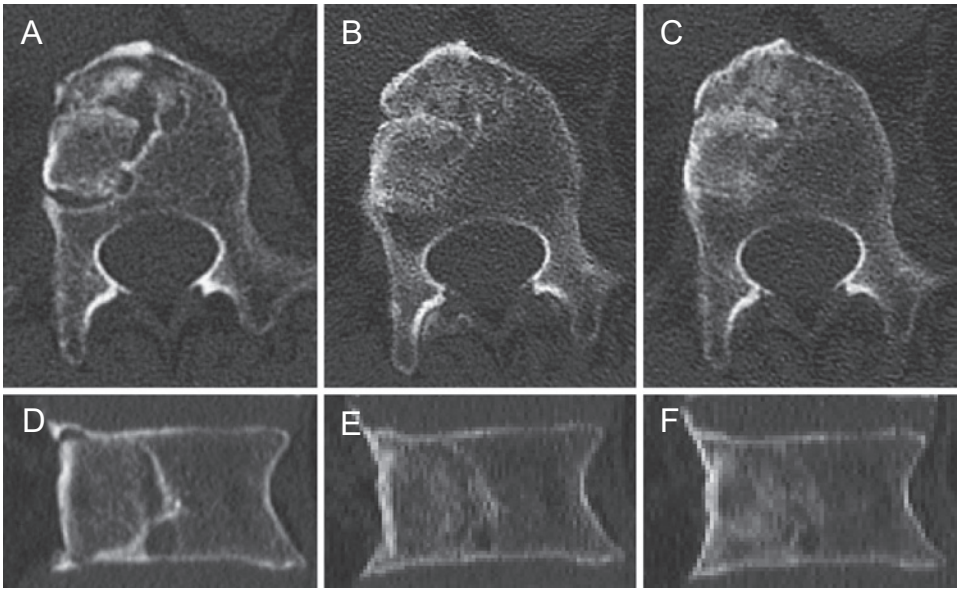

図 3

腫瘍であるが，罹患した神経や隣接臓器に対する圧迫により症状が出現する場合には手術が必要となることがある[1]．後腹膜神経鞘腫の平均年間長径増大率は 1.9 mm と報告されているが，個々の腫瘍による差が大きく慎重な対応が求められる[2,3]．本例の年間長径増大率は 5.9 mm であった．また，経過観察において，椎体のような硬組織であっても腫瘍がほとんど抵抗なく骨内に進展していき椎体の支持性を損なう可能性があることに留意する必要がある．

図 1　術前経過（矢印：腫瘍）．A）初診時 CT，B）6 年後 CT，C）6 年後 CT 冠状断，D）6 年後造影 MRI 冠状断
図 2　術中所見．A）腫瘍切除後の椎体の骨欠損（矢印），B）骨移植後（矢印）
図 3　術後 CT（水平断と冠状断）．A，D）術直後，B，E）7 カ月後，C，F）3 年後

Conflict of Interest：開示すべき利益相反はなし．

文　献

1. Transatlantic Australasian Retroperitoneal Sarcoma Working Group: Intercontinental collaborative experience with abdominal, retroperitoneal and pelvic schwannomas. Br J Surg 2020; 107: 452–463.
2. Kitagawa Y, Kim Y, Tsunoda R, Takai S: Natural progression and factors predicting growth of retroperitoneal schwannoma. J Nippon Med Sch 2020; 87: 13–16.
3. Ogose A, Kawashima H, Hatano H, et al.: The natural history of incidental retroperitoneal schwannomas. PLoS One 2019; 14: e0215336. doi: 10.1371/journal.pone.0215336.

日本医科大学医学会雑誌は，本論文に対して，クリエイティブ・コモンズ表示 4.0 国際（CC BY NC ND）ライセンス（https://creativecommons.org/licenses/by-nc-nd/4.0/）を採用した．ライセンス採用後も，すべての論文の著作権については，日本医科大学医学会が保持するものとする．ライセンスが付与された論文については，非営利目的で，元の論文のクレジットを表示することを条件に，すべての者が，ダウンロード，二次使用，複製，再印刷，頒布を行うことが出来る．