

## グラフィア

## 鏡視下膝前十字靭帯再建術の関節鏡所見と MRI 像

Pre - and Postoperative Arthroscopic and MRI Findings in Arthroscopic Anterior Cruciate Ligament Reconstruction of the Knee

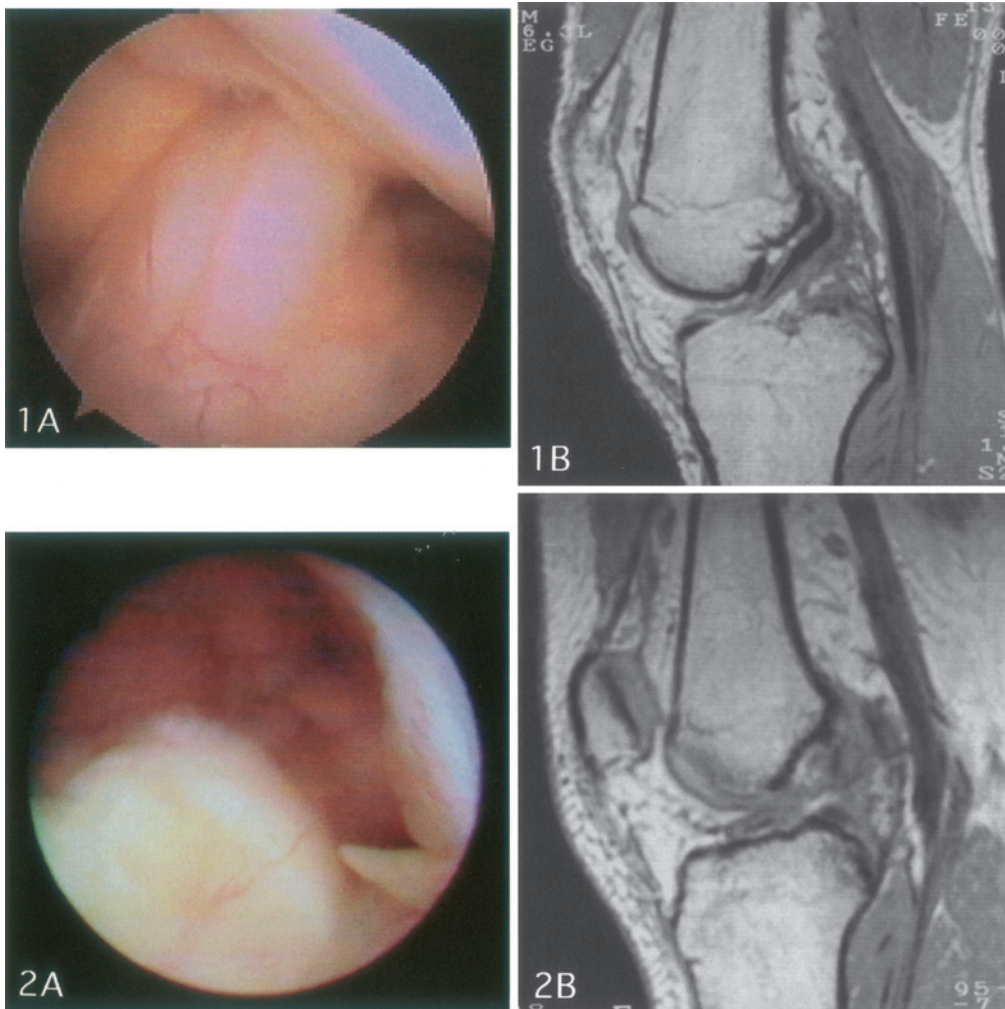
成田 哲也 白井 康正 中山 義人

森 淳 小林 薫

日本医科大学整形外科学教室

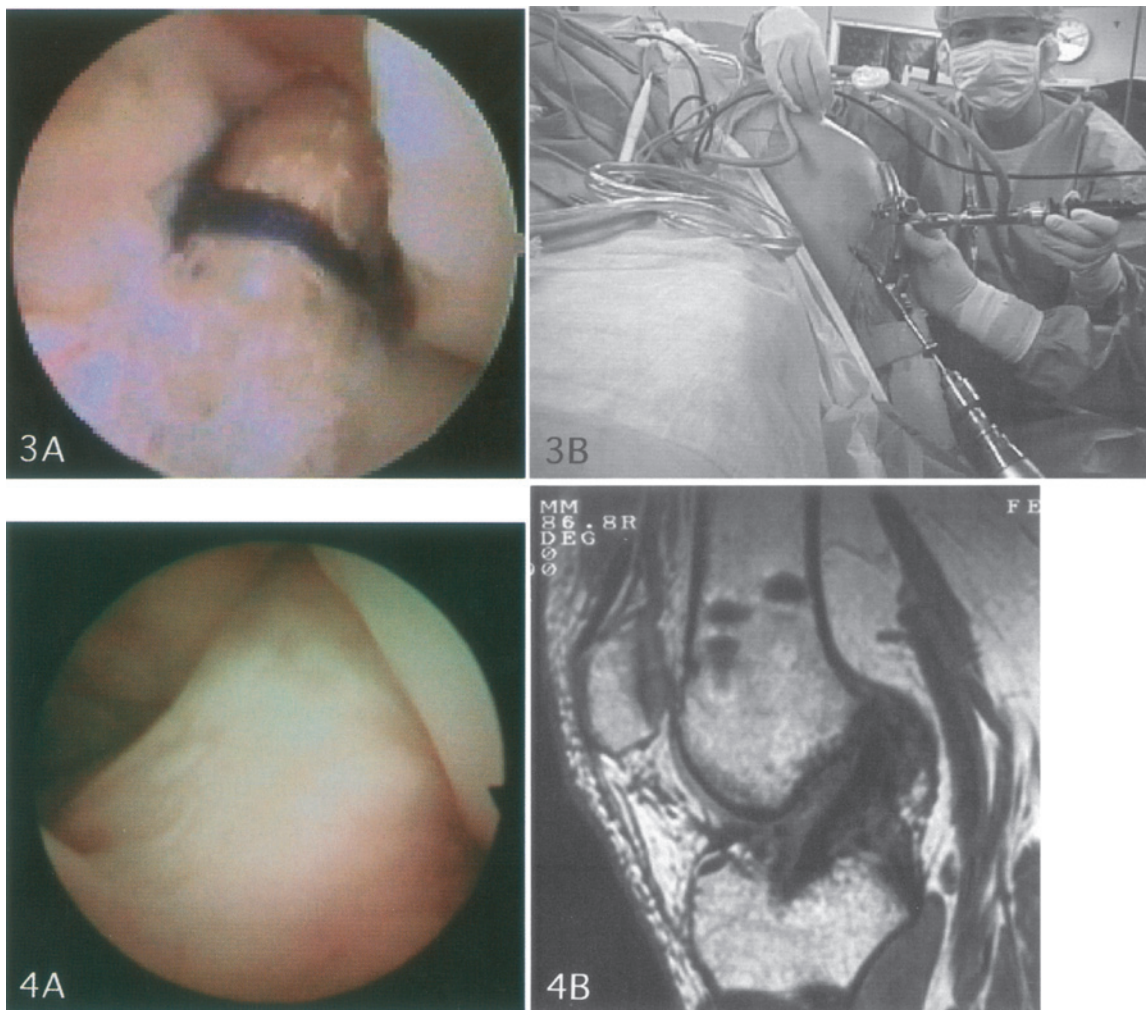
Tetsuya Narita, Yasumasa Shirai, Yoshihito Nakayama, Atsushi Mori and Kaoru Kobayashi

Department of Orthopaedic Surgery, Nippon Medical School



We employ an arthroscopic surgical technique for anterior cruciate ligament ( ACL ) reconstruction of the knee. This technique makes possible an early return to sports after operation for ACL injured athletes. We report arthroscopic and MRI findings before and after arthroscopic ACL reconstruction.

**解説：**スポーツ医学の分野において現在，治療・予防法ともに最も重視されている外傷の1つに膝前十字靭帯（ACL）損傷がある。本症はほぼすべての競技において発生し，未治療で競技を再開すれば膝関節の安定性が得られず“膝くずれ”を繰り返し，競技継続が極めて困難であるばかりか，選手生命を断たれる事態に至ることもまれではない。近年医療技術の進歩に伴って，鏡視下法によるACL再建術が可能となったことで，飛躍的に手術成績が向上，競技復帰までの期間が著しく短縮された。



正常 ACL は膝関節のほぼ中心に位置し、鏡視上 Fan shape, 靭帯表面は滑膜で被われ( 図 1 A ), MRI 矢状像では低信号帯状陰影として描出される( 図 1 B ). 完全断裂では残存組織は退縮し、欠損像となる( 図 2 A, B ). 手術は残存組織を廓清後、移植靭帯を納める骨孔を作成( 図 3 B ), 人工素材で補強した半腱様筋( ST )・薄筋( G ) 腱を通し固定する( 図 3 A ). 鏡視下を行うため術後の腫脹・疼痛も少なくリハビリテーションに速やかに移行でき、4~5 ヶ月で競技復帰が可能である。術後 1 年の再鏡視では滑膜に被覆される正常 ACL に類似した再建靭帯が観察され( 図 4 A ), MRI においても低信号帯状陰影となる靭帯実質部が形成されている( 図 4 B ).

図 1 正常膝前十字靭帯 A : 関節鏡所見 B : MRI 像( 矢状面, 3 D-FT 法 )  
 図 2 前十字靭帯完全断裂 A : 関節鏡所見 B : MRI 像( 矢状面, 3 D-FT 法 )  
 図 3 鏡視下前十字靭帯再建術 A : 術直後の再建靭帯関節鏡所見 B : 鏡視下法による再建術の実際  
 図 4 再建前十字靭帯( 術後 1 年 ) A : 関節鏡所見 B : MRI 像( 矢状面, 3 D-FT 法 )

文 献

1. 成田哲也, 白井康正, 中山義人, 小林 薫, 八百板仁志: 当施設における前十字靭帯再建術後療法. 東京膝会誌 1995 ; 16 : 88 92.
2. Mori A, Shirai Y, Nakayama Y, Narita T, Iizawa N, Hayashi H : Early postoperative athletic rehabilitation program for muscle strengthening after anterior cruciate ligament reconstruction. JPN J Orthop Sports Med 1998 ; 18 : 43 50.
3. 成田哲也 : スポーツ選手における関節障害の診断と治療 膝関節障害を中心として .日医大誌 1998 ; 65 : 245 248.
4. 宇野康弘, 成田哲也 : バスケットコートでのリハビリテーション . 整形外科アスレチックリハビリテーション実践マニュアル 1998 ; pp 171 180 , 全日本病院出版会 .