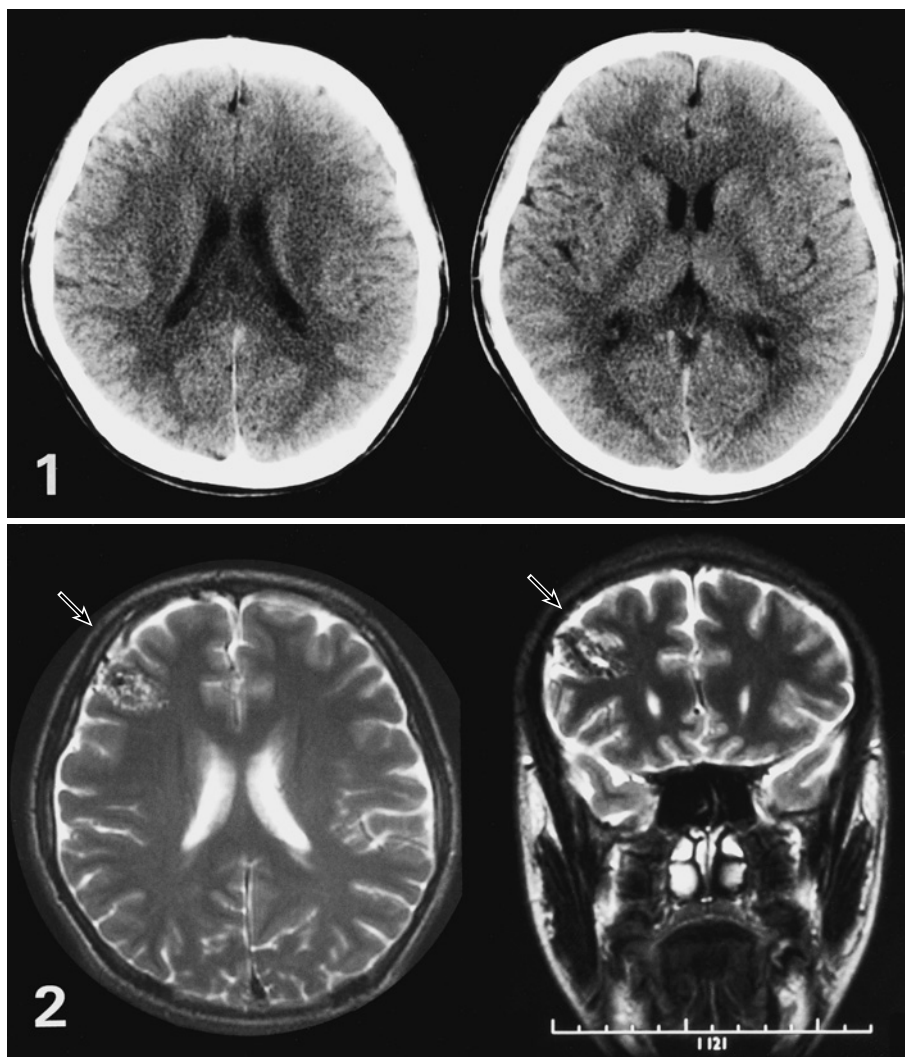


グラフィア

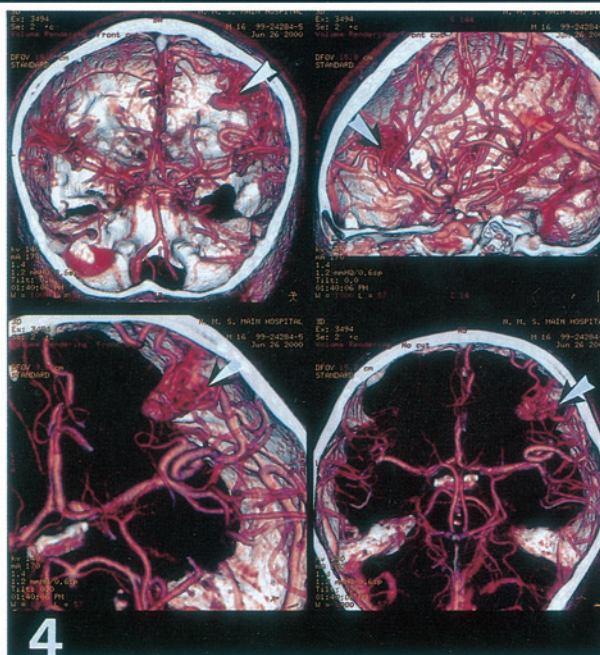
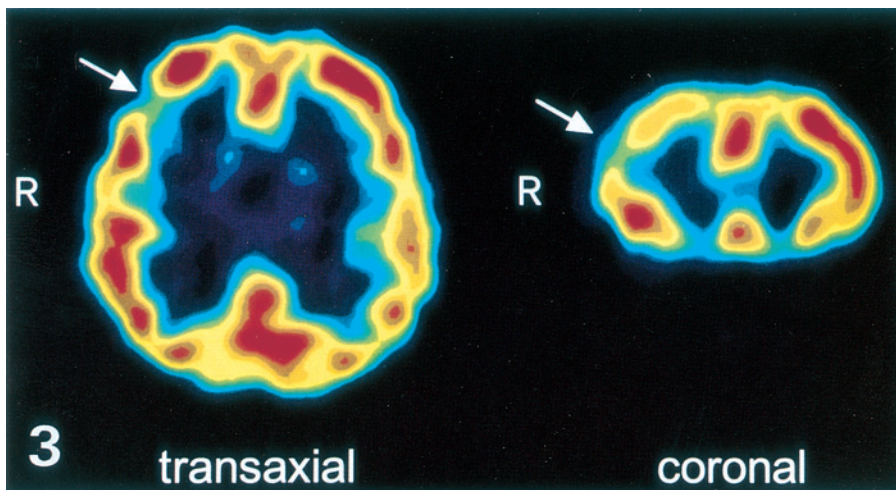
小児脳動静脈奇形の三次元 CT 血管造影法

桑原健太郎¹ 高石 康子¹ 藤野 修¹ 吉田 陽一² 高木 亮³¹ 日本医科大学小児科学教室 ² 同脳神経外科学教室 ³ 同放射線医学教室

3 D-CT Angiography of Cerebral Arteriovenous Malformation in Children

Kentareo Kuwahara¹, Yasuko Takaishi¹, Osamu Fujino¹, Youichi Yoshida², Ryo Takagi³¹Department of Pediatrics, ²Department of Neurosurgery and ³Department of Radiology, Nippon Medical School

- 図1 小児科初診時の頭部単純 CT . 出血など明らかな異常所見は認められない .
 図2 頭部核磁気共鳴画像 (MRI) . 右中下前頭回に 2 × 3 cm 弱の nidus (巣状部) を認め、脳動静脈奇形 (AVM : arteriovenous malformation) を疑った (矢印)
 図3 頭部 SPECT . 右前頭部に集積低下があり、この部位が低灌流状態にあることが示唆された (矢印)
 図4 三次元 CT 血管造影 (3 D-CTA) . 脳動静脈奇形 (最大径 26 mm , 流入動脈は M 2 分枝 , 流出静脈が皮質静脈) が明瞭に描出された (矢印)



解説：15 歳，男児．就寝中の 2 回のけいれん発作（全般性強直間代性けいれん）を主訴に小児科外来を受診．既往歴，家族歴にけいれん性疾患，脳血管性疾患はない．初診時の頭部単純 CT では明らかな異常は認めなかったが，経過よりてんかんに疑い精査したところ，3 D-CTA（三次元 CT 血管造影）で脳動静脈奇形（AVM）と診断された．患者はけいれん再発予防のためフェノバルビタールを内服し，診断 2 カ月後ガンマナイフによる治療を受けた．AVM の最も代表的な症状は頭蓋内出血（40～60％）であるが，次はてんかん発作（35～50％）である．AVM の盗血現象による周囲機能野の虚血症状として進行性神経脱落症状やけいれん発作を認め，保存的治療に抵抗する場合は手術適応となる．3 D-CTA は通常の脳血管造影と比較してカテーテルを用いないなど侵襲性が低く簡便であるだけでなく，脳血管描出能力はデジタルサブトラクション血管撮影（DSA）と同等で磁気共鳴血管撮影（MRA）よりも優れており，小児の頭蓋内環境の評価法としても有用である．

文献

- 1．佐野圭司ほか：脳動静脈奇形：update. Clinical Neuroscience 1997;15(5) 478-557.
- 2．Alberico RA, Barnes P, Robertson RL, Burrows PE: Helical CT Angiography: Dynamic Cerebrovascular Imaging in Children. AJNR Am Neuroradiol 1999; 20: 328-334.