



いつもご紹介ありがとうございます

血管腫・毛細血管拡張症に対する色素レーザーを6月19日火曜日より導入いたします。対象は、「イチゴ状(莓状)血管腫」、「単純性血管腫」、「毛細血管拡張症」です。

6/19より

毎週火曜日午前中に、西本あか奈医師が治療を行っております。



単純性と乳児血管腫の違い

単純性血管腫



- 【特徴】
- ・表面は平坦。
 - ・出生時にはすでに存在する。
 - ・体の成長にともない面積は増える。自然に退縮することは少ない。



平坦な「赤あざ」です。赤色の濃さや、範囲、大きさは人によって様々です。

乳児血管腫 (いちご状血管腫)

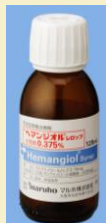

- 【特徴】
- ・表面がモコモコしている。
 - ・生後すぐから出現し、どんどん大きくなる。
 - ・1歳になるまでに大きさのピークを迎え、そのあとはゆっくりと小さくなる



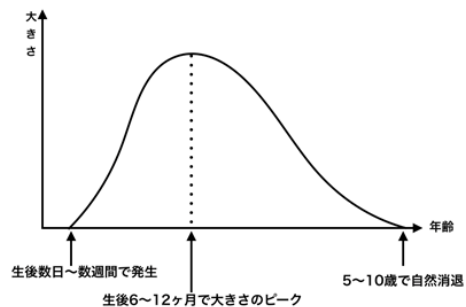
いちごを半分に割ってはりつけたような見た目からいちご状血管腫と呼ばれています。

2016年にヘマンジオールシロップ® (maruho) が乳児血管腫に対して保険適応となりました。当院では、心電図をはかり、小児科併診の下で内服を開始していきます。

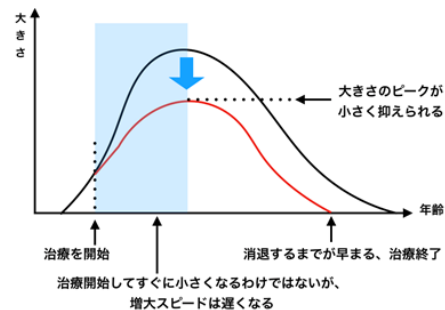


治療の開始は早期に

乳児血管腫 (いちご状血管腫) の自然経過



乳児血管腫 (いちご状血管腫) に治療を行った場合の予想経過



(※治療にはレーザー照射、ヘマンジオールシロップ内服などが含まれます。)